DOI:10.26104/NNTIK.2019.45.557

НАУКА, НОВЫЕ ТЕХНОЛОГИИ И ИННОВАЦИИ КЫРГЫЗСТАНА, № 2, 2021

Мырзабеков Э.М., Надырбекова А.Н.

СААМАЙ ЫЛДЫЙКЫ ЖААК МУУНУН ПАТОЛОГИЯСЫ БАР БЕЙТАПТАРДЫ УЛЬТРАҮНДҮҮ ИЗИЛДӨӨНҮН МҮМКҮНЧҮЛҮКТӨРҮ

Мырзабеков Э.М., Надырбекова А.Н.

ВОЗМОЖНОСТИ УЛЬТРАЗВУКОВОГО ИССЛЕДОВАНИЯ У ПАЦИЕНТОВ С ПАТОЛОГИЕЙ ВИСОЧНО-НИЖНЕЧЕЛЮСТНОГО СУСТАВА

E.M. Myrzabekov, A.N. Nadyrbekova

POSSIBILITIES OF ULTRASOUND EXAMINATION IN PATIENTS WITH TEMPOROMANDINARY JOINT DISEASES

УДК: 616.724-073.43

Саамай ылдыйкы жаак муунун (СЫЖМ) диагностикалоо жана дарылоо үчүн клиникалык жана визуалдык текшерүү талап кылынат. Ультразвуктук излидөө (УЗИ) - бул инвазивдик эмес, динамикалык, арзан сүрөттөө ыкмасы, бул СЫЖМ дискинин жылышын аныктоодо пайдалуу болот. СЫЖМ патологиясы бар пациенттердеги УЗИнин изилдөө ыкмасынын натыйжалары изилденди. 19 жаштан 40 жашка чейинки 20 бейтапты (10 аял жана 10 эркек) тергөө. Бейтаптар үчүн тандоо критерийи болуп СЫЖМ дисфункциясынын даттануулары эсептелет, мисалы: чыкылдатуу, ооз ачуудагы четтөө жана дефлексия, СЫЖМ жана чайноочу булчуңдардагы оору. СЫЖМ башынын, дискинин, капсула-байламталуу жана булчуң аппаратынын УЗИ сүрөтү жүргүзүлдү. Алынган сандык жана сапаттык маалыматтар Office XP, SPCC үчүн Microsoft® Excel программаларын колдонуу менен иштелип чыккан. Негизги топтогу бейтаптарда (20 адам) контролдук топко салыштырмалуу сапаттык жана сандык өзгөрүүлөр аныкталды: мисалы, УЗИде муун дискинин таза вентралдык дислокациясы бар бейтаптарда муун-диск дисктин дисталдык чети жылышкан. вентралдык жана элестүү борбордон баштын жогорку каптал чекити аркылуу муун капсуласына тийген сызыкка тийген эмес жана дисктин медиалдуу-латералдык жана дисталдуу-латералдык структуралары-нын өлчөмдөрү бирдей болгон, башкаруу тобундагыдай (6.07 ± 0.25).

Негизги сөздөр: *муун диски, трансверсиялык, четтөө, оору, эхоморфометриялык, биламинардык зона, Франкфурт тегиздиги.*

Диагностика и лечение височно-нижнечелюстных расстройств (ВНЧС) требуют, как клинического, так и визуального исследования височно-нижнечелюстного сустава (ВНЧС). Ультразвуковое исследование (УЗИ) - не инвазивное, динамический, недорогой метод визуализации, который может быть полезен при диагностике смещения диска ВНЧС. Изучены результаты ультразвукового метода исследования у пациентов с патологией ВНЧС. Исследованы 20 пациентов (10 женщин и 10 мужчин), в возрасте от 19 до 40 лет. Критерием отбора пациентов служили жалобы на дисфункцию ВНЧС такие как: хруст, щелчок, девиация и дефлексия при открывании рта, боли в области ВНЧС и жевательных мышца. Проводилась УЗИ визуализация головки, диска, капсулярно-связочного и мышечного аппарата ВНЧС. Полученные количественные и качественные данные обрабатывали с помощью программ «Microsoft Excel» для Office XP, «SPCC». У пациентов основной группы (20 человек) выявлены качественные и количественные изменения в сравнении с группой контроля: так у пациентов с чистой вентральной дислокацией сус-тавного диска на УЗИ дистальный край суставного диска был смещен вентрально и не касался линии, проведённой из воображаемого центра через верхнелатеральную точку головки к капсуле сустава, а размеры медиально-латерального и дистально-латерального структур диска были идентичны, как в группе контроля (6,07±0,25).

Ключевые слова: *суставной диск, трансверсальный, девиация, боль, эхоморфометрический, биламинарная зона, Франкфуртская плоскость.*

Diagnosis and treatment of temporomandibular disorders (TMJ) require both clinical and visual examination of the temporomandibular joint (TMJ). Ultrasound examination (sonography) is a non - invasive, dynamic, inexpensive imaging technique that can be useful in the diagnosis of disc displacement of the temporomandibular joint. The results of ultrasound examination in patients with TMJ pathology were studied. 20 patients (10 women and 10 men), aged from 19 to 40 years, were examined. The criteria for selecting patients were complaints of TMJ dysfunction, such as: crunching, clicking, deviation and deflection when opening the mouth, pain in the TMJ and masticatory muscles. Ultrasound imaging of the head, disc, capsular ligamentous and muscular apparatus of the TMJ was performed.

DOI:10.26104/NNTIK.2019.45.557

The obtained quantitative and qualitative data were processed using the programs "Microsoft ® Excel" for Office XP, "SPCC". The patients of the main group (20 people) showed qualitative and quantitative changes in comparison with the control group: Thus, in patients with pure ventral dislocation of the articular disc on ultrasound, the distal edge of the articular disc was displaced ventrally and did not touch the line drawn from the imaginary center through the upper lateral point of the head to the joint capsule, and the dimensions of the medial-lateral and distal-lateral structures of the disc were identical as in the control group (6.07±0.25).

Key words: *articular disc, transversal, deviation, pain, echo morphometric, bilaminar zone, Frankfurt plane.*

Введение. Заболевания височно-нижнечелюстного сустава (ВНЧС) представляют собой различную группу скелетно-мышечных и нервно-мышечных состояний, затрагивающих весь комплекс височно-нижнечелюстного сустава такие как: жевательные мышцы и костные компоненты [1, 2]. Дисфункция ВНЧС поражает до 15% взрослых с пиком заболеваемости в возрасте от 20 до 40 лет. Дисфункции ВНЧС подразделяется на внутрисуставные и внесуставные. Общие симптомы включают боль или дисфункцию челюсти, боль в ухе, головную боль и боль в лице [3, 4]. Визуализация и объективная оценка ВНЧС необходимы для определения клинических нарушений структуры и функции ВНЧС [5, 6].

Цель. Изучить результаты ультразвукового метода исследования у пациентов с патологией ВНЧС.

Материалы и методы. В исследование участвовали 20 пациентов (10 женщин и 10 мужчин), в возрасте от 19 до 40 лет. Пациенты был отобраны после предварительного анкетирования и клинического обследования, которые предъявляли жалобы на дисфункцию ВНЧС такие как: хруст, щелчок, девиация и дефлексия при открывании рта, боли в области ВНЧС и жевательных мышцах. Контрольную группу составили лица с интактными зубными рядами, ортогнатическим прикусом и отсутствующими жалобами со стороны ВНЧС (18 человек).

Использовался аппарат УЗИ - Philips En Visor с помощью линейного датчика с рабочей частотой 7,5 - 14 МГц и длиной апертуры 45,0 мм, максимальная глубина сканирования 30,0 мм. Проводилась УЗИ визуализация головки, диска, капсулярно-связочного и мышечного аппарата ВНЧС. Выделялись морфологические элементы, производилось определение размерных величин, определялась относительная эхогенность тканей, производилось сравнение аналогичных параметров обоих суставов, оценивалось функционирование сустава и отдельных его элементов в динамике. В ходе исследования ВНЧС, датчик УЗИ располагался в следующим образом: по горизонтали параллельно Франкфуртской плоскости под углом 35-65º. Такое положение датчика УЗИ позволяет провести исследование латеральной крыловидной мышцы и изучение сустава в положении привычной окклюзии. Для исследования медиального и дистального полюсов суставной головки и определения ширины вентролатерального и дистально-латерального отдела суставной щели датчик УЗИ устанавливали по вертикали под углом 90º к Франкфуртской плоскости.

Результаты исследования. Суставной диск визуализировался в виде гипоэхогенной полосы над головкой нижней челюсти. На снимках УЗИ нормальное положение диска оценивалось как включающее суставную ямку в продольной плоскости, рассматривая центр суставной головки как центр циферблата часов. Соответственно, положение диска считалось нормальным, если край диска располагался в положении 12-3 часов в правом ВНЧС и в положении 9-12 часов в левом ВНЧС (рис. 1).

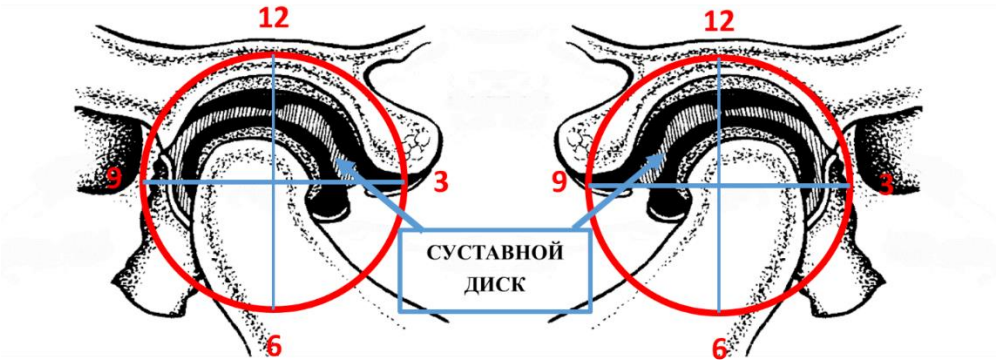

Рис. 1. Расположение суставного диска правом и левом ВНЧС в норме.

DOI:10.26104/NNTIK.2019.45.557

Полученные при обследовании пациентов, количественные и качественные данные обрабатывали с помощью программ «Microsoft® Excel» для Office XP, «SPCC». В статистическую обработку данных входила вычисление средней арифметической величины (M), стандартной ошибки среднего (m), среднего стандартного отклонения (SD). Количественные показатели в таблице представлены средним значение M и стандартной ошибкой среднего m (M±m). Достоверность различий между средними величинами количественных показателей вариационного ряда в изучаемых группах оценивали по t-критерию Стьюдента. Достоверными считались различия в сравниваемых группах, если p≤0,05 (см. таб 1).

Таблица 1

УЗИ характеристика структур ВНЧС в норме и при дисфункции ВНЧС

Признак	УЗИ ВНЧС норма, группа сравнения (n=18)	УЗИ ВНЧС патология, основная группа (n=20)	P (различие данных)
Толщина капсулы сустава, мм	0,4±0,05	0,63±0,23	$7,5\cdot10^{-9}$
Ширина переднего отдела суставной щели, мм	1,7±0,09	1,02±0,29	0,8495
Ширина среднего отдела суставной щели, мм	1,8±0,13	1,2±0,09	0,0850
Ширина заднего отдела суставной щели, мм	1,9±0,06	6,07±0,25	0,5036
Ширина капсульно шеечного пространства, мм	1,1±0,05	1,98±0,68	0,4578
Ширина латеральной крыловидной мышцы, мм	14,9±0,71	14,83±2,15	0,69342
Мобильность головки нижней челюсти, мм	18,4±0,98	12,55+2,32	$6,3\cdot10^{-9}$

На УЗИ ВНЧС пациентов основной группы (20 человек) выявлены качественные и количественные изменения эхоморфометрические характеристики ВНЧС в сравнении с группой контроля: так у пациентов с чистой вентральной дислокацией суставного диска на УЗИ дистальный край суставного диска был смещен вентрально и не касался линии, проведённой из воображаемого центра через верхнелатеральную точку головки к капсуле сустава, а размеры медиально-латерального и дистально-латерального структур диска были идентичны, как в группе контроля (6,07±0,25).

У пациентов с верхнелатеральной дислокацией суставного диска при УЗИ отмечалось следующее:

- дистальный край суставного диска был смещен вентрально и не касался линии, проведенной из воображаемого центра через верхнелатеральную точку головки к капсуле сустава;
- трансверсально вертикальный размер (ТВР) вентролатерального фрагмента диска был больше (2,35±0,59 мм), чем у лиц с нормальным ВНЧС, а ТВР дистально-латерального фрагмента диска практически не был изменен;
- вентролатеральный отдел капсульно-мыщелкового пространства был увеличен (1,98±0,68 мм).

У пациентов с переднемедиальным смещением суставного диска на УЗИ в той же позиции отмечалось следующее:

- дистальный край суставного диска был смещен вентрально и не касался линии, проведенной из воображаемого центра через верхнелатеральную точку головки к капсуле сустава;
- ТВР вентролатерального фрагмента диска было меньше (0,71 ±0,40 мм), чем в контрольной группе, а ТВР дистально-латерального фрагмента диска практически не был изменен.

Кроме того, у всех пациентов основной группы размеры хондро-периостального комплекса были больше, чем в контрольной группе (0,60±0,22 мм), а также ширина биламинарной зоны была уменьшена (1,01±0,28 мм) при увеличении его длины (6,08±0,26 мм). Биламинарная зона была смещена вентрально и располагалась над верхнелатеральным фрагментом суставной головки. При открывании рта смещение суставного диска сохранялось, при этом диск сжимался или приобретал форму перегиба. Мобильность движения головки нижней челюсти была меньше (12,55±2,32 мм), чем в группе контроля (18,4±0,98).

Заключение. Таким образом УЗИ как метод для изучения патологии ВНЧС позволяет получить новые данные о нарушении диска, капсульного аппарата и состояние жевательных мышц. Визуализировать

DOI:10.26104/NNTIK.2019.45.557

наличие выпота в верхнем отделе суставной капсулы, состояние биламинарной зоны, наличие перегибов и других деформаций суставного диска. Также этот метод визуализации подходит как дополнение к другим методам исследования, а в случае их недоступности – использования служит как альтернатива к МРТ и дополнением к клиническим методам исследования.

Литература:

1. Возможности ультразвукового исследования в контроле эффективности лечения подвывиха суставного диска височно - нижнечелюстного сустава / В.В. Бекреев, М.Е. Квиринг, С.А. Рабинович // Клиническая стоматология. - 2008, № 3. - С.54-57.
2. Куприянов И.А. Внутренние нарушения височно-нижнечелюстного сустава при дисплазиях соединительной ткани (клинико-морфологическое исследование): автореф. дисс. на соискание уч. степ. к.мед.н: спец. 14.00.21 «Стоматология». // Куприянов И.А. - М., 2000. - 3 с.
3. Кравченко Д. В. Диагностика и малоинвазивные методы лечения пациентов с функциональными нарушениями височно нижнечелюстногосустава: автореф. дисс. на соиск. уч. ст. канд. мед. наук: спец. 14.00.21 «Стоматология» / Д.В. Кравченко. - Москва, 2007. - 28 с.
4. Опыт ультразвуковой диагностики функциональных нарушений височно-нижнечелюстного сустава у детей / В.А. Фанакин, М.Е. Дубровина, О.И. Филимонова // Уральский медицинский журнал. - 2010, № 8. - С.49-51.
5. Современный взгляд на диагностику и лечение дисфункций височно-нижнечелюстных суставов / Н.А. Рабухина, В.А. Семкин, Г.И. Голубева [и др.] // Материалы 12 международной конференции челюстно-лицевых хирургов и стоматологов. - СПб, 2007. - С.179-180.